

## Standardy postępowania w przypadkach choroby nowotworowej u kobiety w ciąży

### Część II. Rak szyjki macicy, guzy jajnika

#### The conventional treatment of pregnant women with cancer Part II. Cervical cancer, ovarian tumors

##### Przewodniczący zespołu ekspertów:

Prof. dr hab. n. med. Mirosław Wielgoś  
Prezes Polskiego Towarzystwa Ginekologicznego, Konsultant Krajowy w Dziedzinie Perinatologii, I Katedra i Klinika Położnictwa i Ginekologii Warszawskiego Uniwersytetu Medycznego

Prof. dr hab. n. med. Maciej Krzakowski  
Konsultant Krajowy w Dziedzinie Onkologii, Centrum Onkologii – Instytut im. Marii Skłodowskiej-Curie w Warszawie

##### Zespół ekspertów:

Prof. dr hab. n. med. Krzysztof Czajkowski  
II Katedra i Klinika Położnictwa i Ginekologii Warszawskiego Uniwersytetu Medycznego

Lek. Jerzy Giermek  
Klinika Nowotworów Piersi i Chirurgii Rekonstrukcyjnej, Centrum Onkologii – Instytut im. M. Skłodowskiej-Curie w Warszawie

Dr n. med. Agnieszka Jagiełło-Gruszfeld  
Klinika Nowotworów Piersi i Chirurgii Rekonstrukcyjnej, Centrum Onkologii – Instytut im. M. Skłodowskiej-Curie w Warszawie

Lek. Elżbieta Wojciechowska-Lampka  
Klinika Nowotworów Układu Chłonnego, Centrum Onkologii – Instytut im. M. Skłodowskiej-Curie w Warszawie

Lek. Dorota Nowakowska  
Poradnia Genetyczna, Zakład Profilaktyki Nowotworów, Centrum Onkologii – Instytut im. Marii Skłodowskiej-Curie w Warszawie

Prof. dr hab. n. med. Zbigniew I. Nowecki  
Klinika Nowotworów Piersi i Chirurgii Rekonstrukcyjnej, Centrum Onkologii – Instytut im. M. Skłodowskiej-Curie w Warszawie

Lek. Szymon Piątek  
I Katedra i Klinika Położnictwa i Ginekologii Warszawskiego Uniwersytetu Medycznego

Dr hab. n. med. Wojciech Rokita, prof. UJK  
wiceprezes Polskiego Towarzystwa Ginekologicznego  
Klinika Położnictwa i Ginekologii w Wojewódzkim Szpitalu Zespolonym w Kielcach

Dr n. med. Maryna Rubach  
Centrum Onkologii – Instytut im. M. Skłodowskiej-Curie w Warszawie

Dr n. med. Jacek Sienko  
II Katedra i Klinika Położnictwa i Ginekologii Warszawskiego Uniwersytetu Medycznego

Lek. Anna Skrzypczyk-Ostaszewicz  
Klinika Ginekologii Onkologicznej, Centrum Onkologii – Instytut im. M. Skłodowskiej-Curie w Warszawie

Dr hab. n. med. Rafał Stec  
Klinika Onkologii Wojskowego Instytutu Medycznego w Warszawie

Dr n. med. Justyna Teliga-Czajkowska  
Zakład Dydaktyki Ginekologiczno-Położniczej Warszawskiego Uniwersytetu Medycznego

Dr n. med. Izabela Kopeć  
Poradnia Hematologiczna dla Kobiet w Ciąży – Instytut Hematologii i Transfuzjologii w Warszawie

Dr n. med. Joanna Tajer  
Klinika Nowotworów Układu Chłonnego, Centrum Onkologii – Instytut im. M. Skłodowskiej-Curie w Warszawie

Dr hab. n. med. Grzegorz Panek  
I Katedra i Klinika Położnictwa i Ginekologii Warszawskiego Uniwersytetu Medycznego

## Standardy postępowania w śródnabłonkowej neoplazji i raku szyjki macicy u kobiet ciężarnych

Śródnabłonkowa neoplazja szyjki macicy (CIN, *cervical intraepithelial neoplasia*) występuje u 3,4–10% kobiet ciężarnych [1, 2]. W tej grupie pacjentek najczęściej stwierdza się zmiany o charakterze LSIL (*low squamous intraepithelial lesion*), do których zalicza się zmiany CIN 1 oraz zmiany wywołane infekcją wirusem brodawczaka ludzkiego (HPV, *human papilloma virus*). Zmiany dużego stopnia (HSIL, *high squamous intraepithelial lesion*), do których należą zmiany CIN 2, CIN 3, występują u ciężarnych znacznie rzadziej, z częstością 0,1–1,8% [2, 3]. Rak szyjki macicy jest jednym z najczęściej występujących nowotworów u kobiet w ciąży. Częstość jego występowania wynosi 0,8–1,5/10 000 ciąż.

U ciężarnych CIN charakteryzuje się małym potencjałem progresji do zmian bardziej zaawansowanych. Ponad 60% przypadków CIN u kobiet w ciąży ulega samoistnej regresji bądź pozostaje stabilnych [4]. Ze względu na naturalny przebieg CIN jedynym wskazaniem do leczenia CIN rozpoznanej podczas ciąży jest podejrzenie raka szyjki macicy [5]. Brak konieczności leczenia CIN podczas ciąży powoduje, że wpływ tego schorzenia na przebieg ciąży jest znikomy. Należy jednak pamiętać, że stwierdzenie CIN u ciężarnej może być u niej przyczyną dużego stresu i lęku, dlatego w przystępny sposób należy wyjaśnić każdej pacjentce problem i przedstawić planowane postępowanie. Należy poinformować ciężarną, że schorzenie nie ma charakteru inwazyjnego, nie wpływa negatywnie na płód i przebieg ciąży oraz że istnieje konieczność ponownej oceny szyjki macicy po okresie połogu.

### Diagnostyka CIN w ciąży

Występowanie CIN u kobiety ciężarnej podejrzewa się najczęściej na podstawie nieprawidłowego wyniku badania cytologicznego wykonanego w ramach badań profilaktycznych raka szyjki macicy. Pobranie rozmazu cytologicznego z szyjki macicy jest bezpieczne dla matki i płodu. Należy go pobrać podczas pierwszej wizyty kobiety ciężarnej w poradni, niezależnie od tego, jaki czas upłynął od wcześniej wykonanego badania cytologicznego u tej pacjentki przed ciążą [6]. Rekomenduje się pobieranie rozmazów cytologicznych za pomocą szczoteczki typu Cervex-Brush [7]. Technika pobierania rozmazu cytologicznego u kobiet ciężarnych jest taka sama jak u kobiet niebędących w ciąży.

Śródnabłonkowa neoplazja szyjki macicy w ciąży najczęściej przebiega bezobjawowo bądź towarzyszą jej niespecyficzne objawy ze strony dolnego odcinka narządów moczowo-płciowych: upławy, świąd, pieczenie, plamienie kontaktowe.

Nieprawidłowy wynik badania cytologicznego może być wskazaniem do wykonania kolposkopii u kobiety ciężarnej [5]. W przypadku stwierdzenia rozpoznania cytologicznych ASC-US lub LSIL, ze względu na niewielkie ryzyko występowania raka szyjki macicy u kobiety w ciąży, dopuszcza się odroczenie wykonania kolposkopii do 6 tygodni po porodzie [9]. Każdy inny nieprawidłowy wynik rozmazu cytologicznego jest wskazaniem do niezwłocznego wykonania kolposkopii. Inne wskazania do wykonania badania kolposkopowego u kobiety ciężarnej to: obecność zmian guzowatych na szyjce macicy stwierdzonych makroskopowo lub palpacyjnie, kliniczne lub histopatologiczne podejrzenie zakażenia HPV lub neoplazji w obrębie dolnego odcinka narządów moczowo-płciowych, niewyjaśnione krwawienie z dróg rodnych. Wykonanie zabiegu podczas ciąży jest bezpieczne niezależnie od czasu jej trwania [10]. W przypadku niesatysfakcjonującego wyniku badania kolposkopowego wykonanego we wczesnej ciąży kolposkopie należy powtórzyć po upływie 6–12 tygodni. Po 20. tygodniu ciąży u większości kobiet strefa przekształceń nabłonkowych jest w całości widoczna, a obraz kolposkopowy z reguły satysfakcjonujący [11].

### Badanie histopatologiczne

Pobranie materiału tkankowego do badań histopatologicznych z szyjki macicy u kobiet w ciąży jest bezpieczne niezależnie od czasu jej trwania. Biopsję należy wykonywać ostrożnie i delikatnie pod kontrolą kolposkopu z najbardziej podejrzanego miejsca za pomocą odpowiednich narzędzi [12]. Wykonanie wyłżeczki kanału szyjki macicy podczas ciąży jest przeciwwskazane ze względu na zwiększone ryzyko utraty ciąży [13].

### Klasyfikacja CIN

Rozpoznanie CIN może być ustalone wyłącznie na podstawie wyniku histopatologicznego materiału pobranego z szyjki macicy. Według obecnie obowiązującej klasyfikacji zmiany CIN dzielą się na [14]:

- neoplazję śródnabłonkową małego stopnia/dysplazję małego stopnia (*low grade squamous epithelial lesion*, LSIL/LGSIL/*mild dysplasia*, CIN 1). Do LSIL zalicza się również zmiany o typie kłykcin kończystych (*condylomata acuminata*);
- neoplazję śródnabłonkową dużego stopnia (*high grade squamous epithelial lesion*, HSIL/*moderate dysplasia* – CIN 2, *severe dysplasia* – CIN3).

### Postępowanie w LSIL (HPV, CIN 1) u kobiet ciężarnych

Zmiany LSIL rozpoznane w ciąży nie wymagają leczenia [9]. W takich przypadkach rekomenduje się wykonanie kolposkopii do 6 tygodni po porodzie. Ryzyko rozwoju raka w tej populacji kobiet jest bardzo małe.

### Postępowanie u kobiet ciężarnych z rozpoznaniem HSIL (CIN 2, CIN 3)

Ryzyko progresji zmian o charakterze HSIL do raka u kobiet w ciąży jest bardzo małe, do 69% zmian tego typu ulega samoistnej regresji w okresie poporodowym [15]. Ze względu na bardzo duże ryzyko powikłań (krwotoki, poronienia, porody przedwczesne) leczenie zmian HSIL w ciąży nie jest zalecane. Rekomenduje się u tych kobiet postępowanie polegające na obserwacji kolposkopowej i cytologicznej wykonywanej w odstępach 12-tygodniowych. Wykonanie kontrolnej biopsji zaleca się jedynie w przypadkach podejrzenia w badaniu kolposkopowym progresji zmiany lub/i uzyskanie wyniku rozmazu cytologicznego sugerującego obecność procesu inwazyjnego. Ponowną ocenę kolposkopowo-cytologiczną należy przeprowadzić 6 tygodni po porodzie. Diagnostyczną konizację szyjki macicy u ciężarnej należy wykonać po konsultacji ze specjalistą ginekologii onkologicznej wyłącznie w przypadku podejrzenia raka szyjki macicy [5].

### Postępowanie u kobiet ciężarnych po uzyskaniu nieprawidłowego wyniku badania cytologicznego

- **ASC-US, LSIL — ciężarne < 20. roku życia:** brak konieczności wykonania kolposkopii w ciąży, kontrolna cytologia 6 tygodni po porodzie;
- **ASC-US, LSIL — ciężarne > 20. roku życia:** postępowanie jak w grupie kobiet niebędących w ciąży, dopuszczalne jest odroczenie wykonania kolposkopii 6 tygodni po porodzie;
- **ASC-H, HSIL, AGC — niezależnie od wieku kobiety ciężarnej:** niezwłoczne wykonanie badania kolposkopowego.

Konizację diagnostyczną szyjki macicy u kobiety ciężarnej przy podejrzeniu raka szyjki macicy powinno się wykonywać pomiędzy 14. a 20. tygodniem ciąży. Nie należy wykonywać konizacji w okresie krótszym niż 4 tygodnie przed planowanym porodem ze względu na duże ryzyko krwotoku śródporodowego [16].

### Poród ciężarnej z rozpoznaniem CIN

Rozpoznanie CIN w ciąży nie jest wskazaniem do jej rozwiązania drogą cięcia cesarskiego. Cięcie cesarskie u ciężarnych ze stwierdzonym CIN jest dopuszczalne tylko ze wskazań położniczych.

### Kontrola pacjentki z CIN po porodzie

Kobiety, u których rozpoznano CIN w ciąży, powinny mieć wykonaną ocenę kolposkopowo-cytologiczną 6 tygodni po porodzie. W przypadku stwierdzenia CIN należy wdrożyć odpowiednie postępowanie terapeutyczne zgodne z obowiązującymi algorytmami.

W przypadku samoistnej regresji zmian HSIL (CIN2, CIN3) rekomenduje się wykonanie:

- co 6–12 miesięcy testów HPV DNA;

- co 6 miesięcy tylko cytologii lub rozmazu cytologicznego z kolposkopia.

Po uzyskaniu kolejno dwóch prawidłowych wyników rozmazów cytologicznych przez kolejne 20 lat należy powtarzać badania cytologiczne co 12 miesięcy.

W przypadku uzyskania dodatniego wyniku testu HPV DNA lub stwierdzeniu w rozmazie cytologicznym rozpoznania ASC-US lub bardziej nieprawidłowego rekomenduje się wykonanie kolposkopii z wyłęczkowaniem kanału szyjki macicy.

W przypadku podejrzenia raka szyjki macicy kolposkopia z biopsją celowaną powinna być wykonana przez doświadczonego lekarza kolposkopistę. Wyłęczkowanie kanału szyjki macicy u kobiet ciężarnych jest przeciwwskazane. Rokowanie chorych na raka szyjki macicy w czasie ciąży jest podobne jak u kobiet nieciężarnych.

### Leczenie raka szyjki macicy u kobiet w ciąży

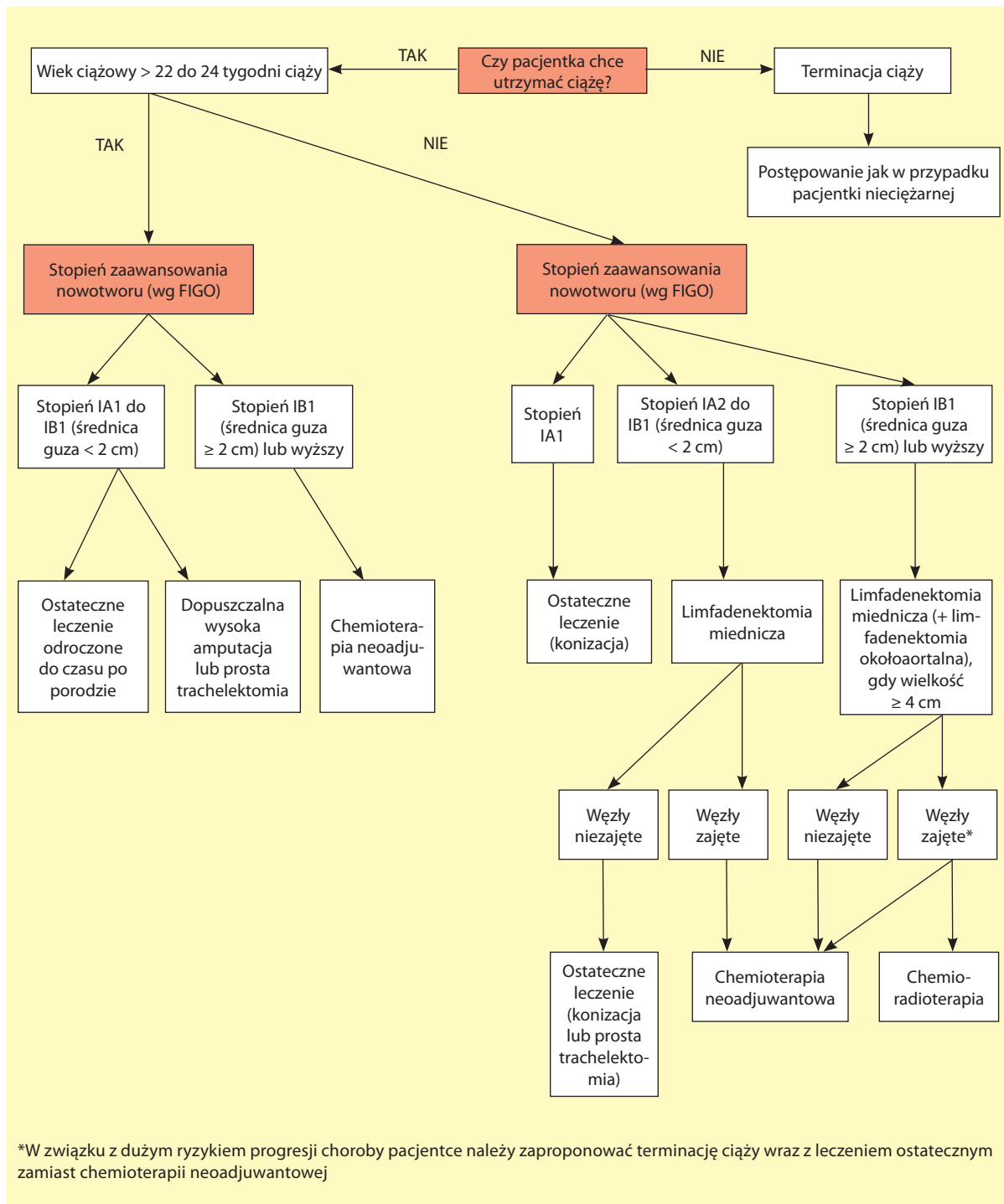
Wybór sposobu leczenia kobiet ciężarnych z rakiem szyjki macicy zależy od stopnia zaawansowania nowotworu, wieku ciążowego oraz od decyzji chorej. Sposób terapii u ciężarnej z rakiem szyjki macicy powinien być ustalony przez wielodyscyplinarne konsylium. Na rycinie 1 przedstawiono propozycję algorytmu planowania terapii u ciężarnej z rakiem szyjki macicy.

### Standardy postępowania w przypadkach guza jajnika u kobiet w ciąży

Guzy jajnika stanowią szerokie spektrum zmian o różnorodnej morfologii i znacząco różniącym się znaczeniu klinicznym. Obejmują rozpoznania od niemal nieistotnych klinicznie czynnościowych torbieli ciątka żółtego po nowotwory złośliwe pochodzenia nabłonkowego lub nienabłonkowego. Częstość występowania guzów jajnika w ciąży szacuje się na 0,15–5,7% [17]. Spośród zmian o charakterze łagodnych torbieli w czasie ciąży najczęściej rozpoznaje się: potworniaki dojrzałe (torbiele dermoidalne), torbielakogruczolak, torbiele ciątka żółtego oraz torbiele endometrioidalne (czekoladowe) [18, 19]. Rak jajnika stwierdza się w 1:15 000 do 1:32 000 ciąż [17] i stanowi on 3–6% wszystkich nowotworów złośliwych oraz 49–75% guzów złośliwych jajników rozpoznawanych w ciąży [20, 21]. Ponad 2/3 raków jajnika w ciąży stanowią guzy o granicznej złośliwości [22]. Nieco rzadziej występują nowotwory złośliwe pochodzenia nienabłonkowego: nowotwory wywodzące się ze sznurów płciowych (9–16% guzów złośliwych jajników, najczęściej ziarniszczak) oraz guzy germinalne (6–40%, najczęściej dysgerminoma) [20, 21].

Guzy jajnika u kobiet w ciąży zazwyczaj pozostają bezobjawowe (70–90%), rzadziej rozpoznawane nasuwają objawy „ostrego brzucha” rozwijające się w wyniku skrę-

Rycina 1. Algorytm postępowania w inwazyjnym raku szyjki macicy u kobiet w ciąży. Modyfikacja Up To Date 2016



czenia lub pęknięcia torbieli [17]. Większość złośliwych guzów jajnika, zarówno nabłonkowych, jak i pochodzenia nienabłonkowego, diagnozowanych jest w ciąży w I stopniu zaawansowania [23–26].

Obecność ciąży nie wywiera niekorzystnego wpływu na przebieg raka jajnika, a rokowanie jest podobne jak u nieciążarnych w odpowiednich stadiach zaawansowania [27].

## Diagnostyka guzów jajnika w ciąży

### Ultrasonografia

Większość guzów jajnika rozpoznawanych jest w ciąży przypadkowo podczas przesiewowego badania USG w I trymestrze. Badanie USG powinno umożliwić określenie następujące cech guza:

- pochodzenie (prydatek, inny narząd);

- lokalizację;
- rozmiar;
- strukturę wewnętrzną (wyrośla, przegrody)

oraz umożliwić zakwalifikowanie guza do jednej z pięciu kategorii [23]:

- guz torbielowaty jednokomorowy;
- guz torbielowato-lity jednokomorowy;
- guz torbielowaty wielokomorowy;
- guz torbielowato-lity wielokomorowy;
- guz lity.

Zaleca się wykonanie badania dopplerowskiego w celu określenia „mapy naczyniowej” guza [28]. Nie potwierdzono wartości punktowych skal oceny ryzyka w badaniach USG u ciężarnych. Następujące cechy ultrasonograficzne mogą sugerować złośliwy charakter guza: rozmiar guza (średnica ponad 5–6 cm), cechy morfologiczne, obecność zmian poza jajnikami [29].

### Magnetyczny rezonans jądrowy

Magnetyczny rezonans jądrowy (NMR, *nuclear magnetic resonance*) jest badaniem uzupełniającym, zalecanym w przypadku niejednoznacznego, niewystarczającego do podjęcia decyzji terapeutycznej, wyniku USG. Ułatwia różnicowanie pomiędzy mięśniakami z cechami degeneracji, guzami endometrioidalnymi, obrzękiem jajnika a nowotworami [27, 30, 31]. Chociaż podanie środka kontrastowego zawierającego gadolin jest dopuszczalne od II trymestru (kategoria C wg *Food and Drug Administration*), należy pamiętać o jego potwierdzonym w badaniach na zwierzętach działaniu teratogennym i potencjalnym działaniu toksycznym przejawiającym się nerkopochodnym włóknieniem układowym (NSF, *nephrogenic systemic fibrosis*) u płodu [30]. Korzyści wynikające z zastosowania środka kontrastowego w diagnostyce guzów przydatków (różnicowanie głównie obszarów litych z torbielowatymi) zazwyczaj mogą być osiągnięte w badaniu USG, szczególnie z zastosowaniem Dopplera [30].

### Tomografia komputerowa

Tomografia komputerowa (CT, *computed tomography*) jest badaniem niezalecanym u kobiet w ciąży ze względu na potencjalne działanie teratogenne promieniowania jonizującego. Chociaż dawka pochłonięta przez płód podczas CT jamy brzusznej jest niewystarczająca do osiągnięcia efektów deterministycznych promieniowania (występujących po osiągnięciu określonego dla danego objawu/ /uszkodzenia progu granicznego), to należy pamiętać o efektach stochastycznych promieniowania (których prawdopodobieństwo wystąpienia jest wprost proporcjonalne do dawki), szczególnie mogących ujawnić się wśród komórek intensywnie dzielących się, co ma miejsce u płodu [32]. Do takich następstw zalicza się występowanie nowotworów u dzieci jako efektów napromieniania obszaru miednicy i jamy brzusznej u ciężarnej [33].

### PET-CT

Pozytronowa emisyjna tomografia komputerowa (PET-CT, *positron emission tomography-computed tomography*) budzi te same obawy co klasyczne badanie CT, stanowiące jej integralny składnik. Ponadto znacznik wykorzystywany w PET-CT, fluorodeoksyglukoza ( $^{18}\text{F}$ FDG), zawiera izotop promieniotwórczy  $^{18}\text{F}$ . Jako że nie określono standardów dozymetrycznych w ciąży dla  $^{18}\text{F}$ FDG, badanie to u ciężarnych nie powinno być rekomendowane [34].

### Markery nowotworowe

Ca125, marker najpowszechniej oznaczany w diagnostyce guzów jajnika, znajduje ograniczone zastosowanie w czasie ciąży. Jego stężenie rośnie od 30.–40. dnia po zapłodnieniu, osiągając maksimum w 35.–60. dniu ciąży, a następnie normalizuje się ponownie pod koniec I trymestru [35]. Dodatkowe ograniczenie stanowi niska czułość markera w I stopniu zaawansowania raka jajnika oraz podwyższone wartości w często wymagających różnicowania w ciąży torbielach endometrioidalnych [36, 37].

Markery typowe dla nowotworów germinalnych: alfa-fetoproteina (AFP) oraz ludzka gonadotropina kosmówkowa (HCG) także ulegają podwyższeniu w czasie ciąży, co znacząco ogranicza ich znaczenie diagnostyczne. Przedziały wartości typowe dla nieciężarnych osiągnięte zostają w 4.–6. tygodniu po porodzie [17].

Stężenia inhibiny B – markera ziarniszcza jajnika – oraz dehydrogenazy mleczanowej (LDH, *lactate dehydrogenase*), jednego z markerów nowotworów germinalnych, pozostają w ciąży na niezmiennym poziomie i mogą być wykorzystane w diagnostyce i ocenie efektów terapii tych nowotworów [38].

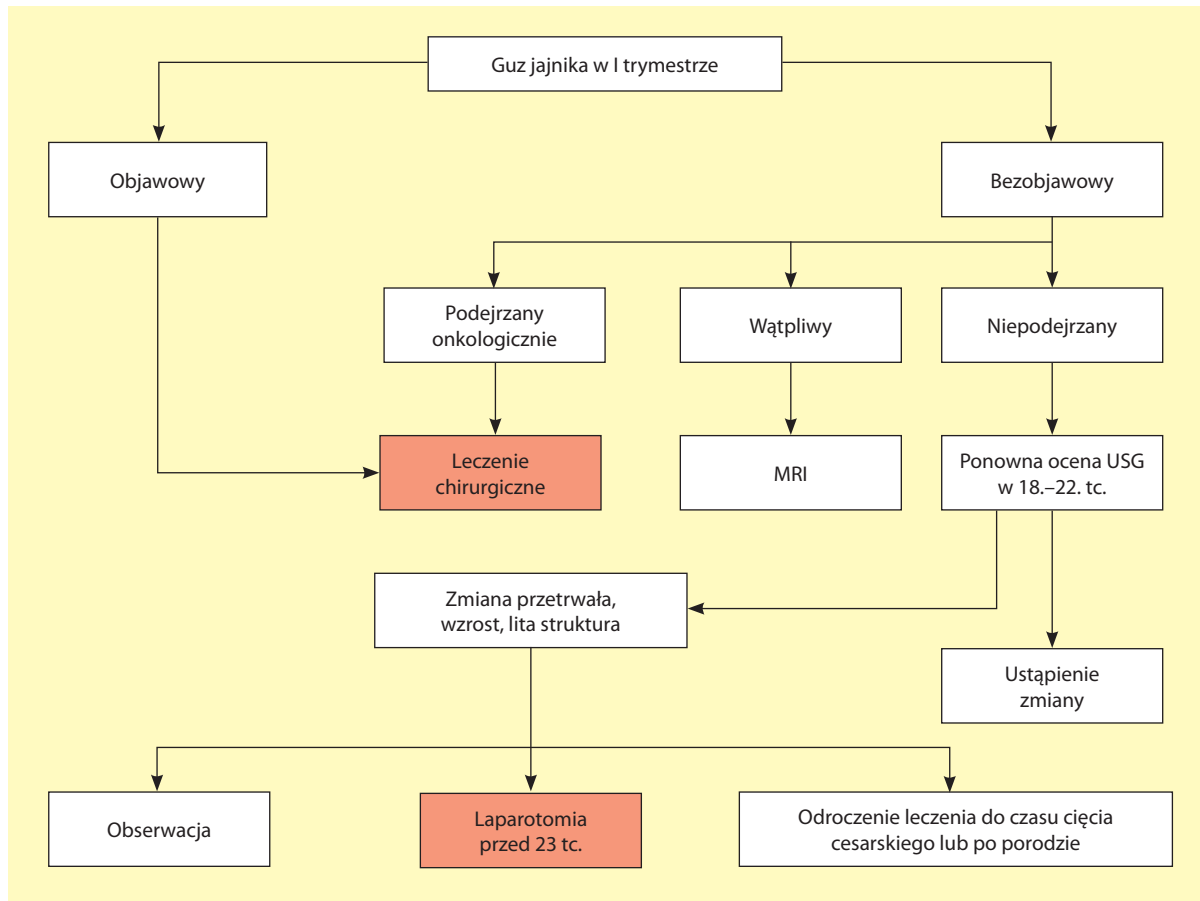
HE4 wykazuje nadekspresję w surowiczych, endometrioidalnych i jasnokomórkowych rakach jajnika. Rzadziej niż Ca125 bywa podwyższony w zmianach łagodnych [39]. Stężenie HE4 nie wrasta, a nawet ulega niewielkiemu obniżeniu w czasie ciąży [40]. Biorąc pod uwagę jego niższą czułość, ale wyższą specyficzność w porównaniu z Ca125 w diagnostyce raka jajnika u kobiet przed menopauzą [41], zaleca się łączne oznaczanie HE4 i Ca125 [42]. Należy jednak pamiętać, iż wartość diagnostyczna indeksu ROMA (*Risk of Ovarian Malignancy Algorithm*) w ciąży pozostaje nieznaną.

Innymi markerami mającymi zastosowanie w różnicowaniu guzów jajników, których stężenie nie zmienia się istotnie w czasie ciąży, jest antygen rakowo-płodowy (CEA, *carcinoembryonic antigen*) oraz Ca 19-9 [36].

### Leczenie chirurgiczne

Podstawą leczenia guzów jajnika jest leczenie operacyjne. Decyzja o podjęciu interwencji chirurgicznej powinna uwzględniać ocenę ryzyka złośliwego charakteru zmiany oraz prawdopodobieństwa wystąpienia objawów mogą-

**Rycina 2.** Algorytm postępowania operacyjnego w guzach jajnika u kobiet w ciąży [42]; MRI (*magnetic resonance imaging*) – rezonans magnetyczny; USG (*ultrasonography*) – badanie ultrasonograficzne; tc. – tydzień ciąży



cych mieć negatywne konsekwencje dla matki i płodu (skręt, krwawienie, pęknięcie) [43]. Algorytm postępowania operacyjnego przedstawiono na rycinie 2 oraz scharakteryzowano w następujących punktach [43]:

- postępowanie zachowawcze jest uzasadnione w przypadku bezobjawowych guzów jajnika stwierdzanych przypadkowo w USG w I trymestrze;
- guzy dające objawy lub podejrzane onkologicznie w badaniu USG powinny być leczone operacyjnie. Zabieg operacyjny należy planować w II trymestrze;
- jeżeli ultrasonograficzny obraz guza jajnika jest niepodejrzany onkologicznie, należy dokonać ponownej oceny zmiany podczas rutynowego USG około 20. tygodnia ciąży;
- decyzja o ewentualnym leczeniu chirurgicznym guza jajnika niepodejrzanego onkologicznie wykrytego w III trymestrze powinno zostać odroczone do czasu 6 tygodni po porodzie lub cięcia cesarskiego planowanego z innych przyczyn.

Chirurg podejmujący się operacji guza jajnika u kobiety w ciąży powinien posiadać wystarczającą wiedzę i umiejętności w zakresie leczenia operacyjnego nowotworów jajnika oraz znajomość aspektów patofizjologii ciąży: zwiększonej gotowości prozakrzepowej, obniżonej

aktywności antykoagulacyjnej, zmian hemodynamicznych w układzie sercowo-naczyniowym specyficznych dla każdego trymestru ciąży, zmian anatomicznych wynikających z powiększania się macicy [17].

W przypadku objawów „ostrego brzucha” decyzja o leczeniu operacyjnym powinna zostać podjęta niezwłocznie. W innych sytuacjach przy wyborze optymalnego czasu interwencji chirurgicznej należy wziąć pod uwagę z jednej strony możliwość utraty funkcji lutealnej ciała żółtego i podwyższone ryzyko poronienia do 13. tygodnia ciąży, a z drugiej – większą możliwość wystąpienia powikłań, takich jak skręcenie czy pęknięcie torbieli lub progresja choroby nowotworowej przy zbyt długim odroczeniu leczenia [44].

#### Wybór techniki operacyjnej

Wybór pomiędzy laparotomią a laparoskopią powinien uwzględniać: wielkość, lokalizację oraz podejrzewany charakter zmiany w przydatkach, wiek ciążowy, brak lub obecność schorzeń ogólnoustrojowych ograniczających możliwość wykonania laparoskopii, umiejętności operatora.

W przypadku laparotomii zaleca się cięcie podłużne pośrodkowe z możliwością przedłużenia nacięcia powyżej pępka. Należy unikać manipulacji związanych

z uciskiem wywieranym na macicę [45]. Laparoscopia może być wykonana bezpiecznie w ciąży pod warunkiem przestrzegania następujących zasad:

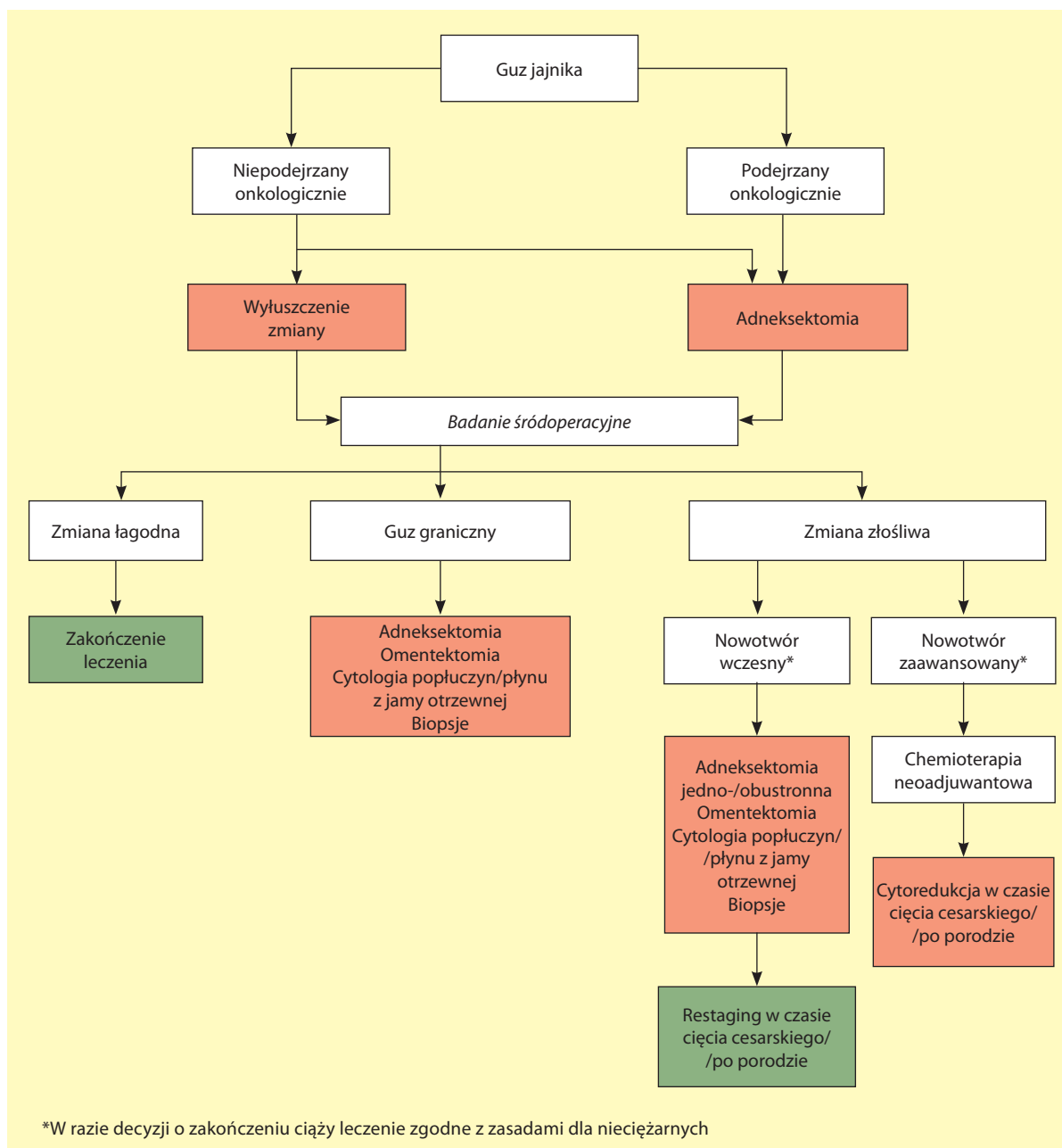
- optymalny czas zabiegu w 16.–20. tygodniu ciąży;
- lokalizacja trokarów powinna zależeć od wieku ciąży, a pierwszy trokar powinien być umieszczony co najmniej 3–4 cm ponad dnem macicy;
- czas trwania laparoskopii nie powinien przekraczać 90 minut;
- maksymalne ciśnienie wewnątrzbrzuszne powinno być utrzymywane na poziomie 10–13 mm Hg;
- preferowana technika wejścia otwartego bez użycia igły Veresa;

- chirurg powinien posiadać wystarczające doświadczenia w wykonywaniu laparoskopii u kobiet w ciąży [46].

**Zakres operacji**

Podczas operacji należy dokonać makroskopowej oceny prawdopodobieństwa charakteru złośliwego guza. W przypadku guzów niepodjęzanych onkologicznie należy dążyć do postępowania jak najbardziej oszczędzającego, na przykład wyluszczenia zmiany. W przypadku guzów mogących mieć charakter złośliwy należy podjąć działania mające na celu usunięcie zmiany w całości (rozważenie konwersji do laparotomii, usunięcie przydatka) [47]. W każdym przypadku (poza operację nagłą – „ostry

Rycina 3. Zakres leczenia operacyjnego guzów jajnika u kobiet w ciąży



brzuch”) wymagana jest dostępność śródoperacyjnego badania histopatologicznego. Powinno ono być rozstrzygające dla różnicowania pomiędzy zmianą złośliwą a łagodną podczas zabiegu. Zakres operacyjny zależny od wyniku badania histopatologicznego oraz rozległości zmian przedstawiono na rycinie 3.

Guzy graniczne w żadnym przypadku nie są wskazaniami do zakończenia ciąży i mogą być leczone oszczędzająco. Większość guzów jest ograniczonych do jednego jajnika. Zaleca się wówczas usunięcie przydatka, sieci większej, pobranie płynu z jamy otrzewnej lub w razie nieobecności płynu – popłuczyn – do badania cytologicznego oraz wykonanie biopsji otrzewnej. W przypadku obustronnych guzów lub braku jednego przydatka można rozważyć wyłuszczenie zmiany (przy guzach obustronnych wyłuszczenie mniejszego guza oraz usunięcie przydatka z większym guzem). Jeśli guz graniczny został wykryty w badaniu histopatologicznym po operacji, restaging powinien zostać przeprowadzony 3–6 tygodni po porodzie [47]. W rzadkich przypadkach zaawansowanych guzów granicznych podczas operacji należy dążyć do wykonania maksymalnej cytoredukcji [27]. Ograniczony dostęp do miednicy mniejszej, a przede wszystkim zatoki Douglasa, determinuje w tych przypadkach konieczność restagingu po porodzie [46].

Leczenie operacyjne raka jajnika u kobiet niewyrządzających woli kontynuacji ciąży nie odbiega od zasad obowiązujących poza ciążą. We wczesnym raku jajnika protokół operacyjny obejmuje pobranie płynu z jamy otrzewnej/popłuczyn do badania cytologicznego, biopsje otrzewnej, histerektomię z obustronną adnektomią, usunięcie sieci większej oraz limfadenektomię biodrowo-zasłonową i okołoaortalną, a w przypadku raków śluzowych także appendektomię. W zaawansowanym raku jajnika leczenie operacyjne polega na wykonaniu maksymalnej cytoredukcji [48].

U kobiet pragnących zachować ciążę we wczesnym raku jajnika możliwe jest leczenie oszczędzające. W stopniu IAG1 wystarczające jest wykonanie jednostronnej adnektomii, usunięcie sieci większej, biopsje otrzewnej, cytologia płynu otrzewnowego/popłuczyn z jamy otrzewnej bez limfadenektomii [49]. Dla stopni IAG2–3, IB, IC, IIA leczenie jest analogiczne, jednak usunięte powinny być oba przydatki (zachowanie drugiego przydatka można rozważyć w stopniu ICG1). Usunięcie węzłów chłonnych w tych stopniach zaawansowania powinno być wykonane, jeśli węzły wydają się podejrzane [27]. W tej grupie chorych w trakcie cięcia cesarskiego lub po porodzie należy przeprowadzić restaging obejmujący histerektomię (z wyłączeniem kobiet oczekujących zachowania płodności w stopniu IAG1 i ewentualnie ICG1), limfadenektomię biodrowo-zasłonową i okołoaortalną [50, 51].

W zaawansowanym raku jajnika u kobiet w ciąży osiągnięcie optymalnej cytoredukcji zazwyczaj nie jest

możliwe. Leczenie uwzględniające zachowanie ciąży obejmuje w tych przypadkach wykonanie biopsji/usunięcie przydatka w celu potwierdzenia rozpoznania, wdrożenie chemioterapii neoadjuwantowej, a następnie wykonanie odroczonej operacji cytoredukcyjnej w czasie cięcia cesarskiego lub po porodzie drogami natury [52].

Guzy germinalne i wywodzące się ze sznurów płciowych u ciężarnych są rozpoznawane zazwyczaj w I stopniu zaawansowania. Wówczas preferowanym postępowaniem jest leczenie oszczędzające: jedno- lub obustronna adnektomia, usunięcie sieci większej, biopsje otrzewnej, cytologia płynu otrzewnowego/popłuczyn z jamy otrzewnej. Nie zaleca się wykonywania limfadenektomii przy niepodejrzanych węzłach chłonnych. Decyzja o restagingu po porodzie powinna zależeć od wyników badań obrazowych i stężeń markerów nowotworowych [25, 26, 50].

### Postępowanie okołoperacyjne

Przy podejmowanie decyzji o leczeniu operacyjnym należy wziąć pod uwagę następujące czynniki:

- jeżeli płód jest zdolny do życia, zabieg operacyjny powinien odbywać się w ośrodku położniczym z odpowiednim dla danego wieku ciążowego zapleczem neonatologicznym (stopień referencyjności);
- jeżeli płód jest zdolny do życia, należy monitorować czynność serca płodu i aktywność skurczową macicy przed i po zabiegu operacyjnym [53];
- po 20. tygodniu ciąży preferowane jest ułożenie pacjentki podczas zabiegu operacyjnego częściowo na lewym boku w celu uniknięcia zespołu żyły głównej dolnej [45];
- pomiędzy 24. a 34. tygodniem ciąży na co najmniej 48 godzin przed zabiegiem należy podać kurs kortykosteroidów w celu przyspieszenia dojrzwania płuc płodu (np. 24 mg betametazonu w 2 dawkach podzielonych w odstępie 24 godzin) [52];
- suplementacja progesteronem wskazana jest po zabiegu przeprowadzonym w I trymestrze [17, 54];
- rutynowe (bez stwierdzonej czynności skurczowej) stosowanie tokolizy w okresie okołozabiegowym nie jest wskazane [17];
- zaleca się podanie 300 µg immunoglobuliny anty-D pacjentkom RH-ujemnym w ciągu 72 godzin po zabiegu [17];
- zaleca się wdrożenie okołoperacyjnie profilaktyki przeciwzakrzepowej (np. enoksaparyna w dawce 40 mg podskórnie). W razie rozpoznania nowotworu złośliwego leczenie przeciwzakrzepowe powinno być utrzymane do 6 tygodnia po porodzie [55].

### Leczenie uzupełniające

Istotną część nowotworów złośliwych jajnika w ciąży wymaga leczenia uzupełniającego, którego podstawą jest chemioterapia. Włączenie chemioterapii w ciąży wiąże się



z dodatkowymi problemami niespotykanymi poza ciążą: ryzyko poronienia, wystąpienia wad wrodzonych u płodu oraz możliwość niekorzystnego wpływu na rozwój płodu (przede wszystkim hipotrofia) [17]. Najwyższe ryzyko wystąpienia wad wrodzonych ma miejsce pomiędzy 2. a 8. tygodniem od zapłodnienia (4.–10. Hbd) [56]. Stąd rozpoczęcie chemioterapii należy, w miarę możliwości, odroczyć do II trymestru ciąży. W sytuacjach, gdy odroczenie mogłoby istotnie wpłynąć na rokowanie, szczególnie istotne jest przedyskutowanie z pacjentką zakresu leczenia, w tym możliwości terminacji ciąży w I trymestrze ciąży (najczęściej będącą konsekwencją histerektomii, rzadziej poprzez indukcję poronienia). Standardy chemioterapii raka jajnika i guzów są zasadniczo analogiczne do stosowanych poza ciążą.

### Guzy graniczne

W przypadku guzów granicznych nie ma wskazań do uzupełniającej chemioterapii w czasie ciąży [49].

### Rak jajnika

Chore w stopniu IAG1 z prawidłowo przeprowadzonym stagingiem (za wyjątkiem limfadenektomii) nie wymagają uzupełniającej chemioterapii i mogą być poddane wyłącznie obserwacji [46].

W stopniach IAG2–IIA leczenie uzupełniające obejmuje chemioterapię złożoną z paklitakselu oraz karboplatyny lub cisplatyny:

- paklitaksel w dawce 175 mg/m<sup>2</sup> (wlew 3-godzinny) + karboplatyna według pola powierzchni pod krzywą (AUC, area under the curve) 6–7,5 ewentualnie:
- paklitaksel w dawce 135 mg/m<sup>2</sup> (wlew 24-godzinny) + cisplatyna w dawce 75 mg/m<sup>2</sup>;
- docetaksel w dawce 75 mg/m<sup>2</sup> + karboplatyna według AUC 5;
- karboplatyna według AUC 6–7,5.

Cykle powtarza się co 21 dni. Liczba cykli (standardowo do 6) do chwili porodu pozostaje określona odstępem czasu pomiędzy rozpoczęciem chemioterapii a planowaną datą porodu.

W zaawansowanym raku jajnika u ciężarnych chemioterapia może mieć charakter leczenia uzupełniającego po cytoredukcji chirurgicznej lub chemioterapii neoadjuwantowej. W obu przypadkach schematy i dawki chemioterapeutyków pozostają analogiczne jak we wczesnym raku.

Pojedyncze doniesienia na temat leczenia dootrzewowego w czasie ciąży [57] nie pozwalają obecnie na rekomendowanie tych schematów jako opcji terapeutycznej.

Brak doniesień klinicznych oraz wyniki badań na zwierzętach sugerujące, że przeciwciała przeciwko czynnikowi wzrostu śródbłonna naczyń (anty-VEGF, *anti-vascular endothelial growth factor*) hamuje organogenezę oraz rozwój płodu powodują, że stosowanie bewezumabu w ciąży jest przeciwwskazane [34]. Brak

także danych na temat bezpieczeństwa stosowania innych leków terapii celowanej w ciąży.

### Guzy nienabłonkowe

Nie wymagają uzupełniającej chemioterapii: *dysgerminoma* w I stopniu zaawansowania, niedojrzały potworniak w stopniu IG1 oraz ziarniszczyk w stopniach IA i B bez niekorzystnych czynników ryzyka. W pozostałych przypadkach schematem z wyboru w leczeniu uzupełniającym guzów germinalnych i gonadalnych w ciąży jest paklitaksel z karboplatyną [46, 58, 59]:

- paklitaksel w dawce 175 mg/m<sup>2</sup> (wlew 3-godzinny) + karboplatyna według AUC 6–7,5.

Schematem drugiego rzutu jest BVP, powtarzany co 21 dni w schemacie 5-dniowym:

- cisplatyna w dawce 20 mg/m<sup>2</sup> w dniach 1.–5.;
- winblastyna w dawce 6 mg/m<sup>2</sup> w dniach 1.–2.;
- bleomycyna w dawce 30 mg *i.v.* w dniach 2., 9. i 16.

lub PEB powtarzany co 21 dni w schemacie 5-dniowym:

- cisplatyna w dawce 20 mg/m<sup>2</sup> w dniach 1.–5.;
- etopozyd w dawce 100 mg/m<sup>2</sup> w dniach 1.–5.;
- bleomycyna w dawce 15 mg/m<sup>2</sup> (wlew 12-godzinny) w dniach 1., 8. i 15.

lub 3-dniowym:

- cisplatyna w dawce 50 mg/m<sup>2</sup> w dniach 1.–2.;
- etopozyd w dawce 165 mg/m<sup>2</sup> w dniach 1.–3.;
- bleomycyna w dawce 15 mg/m<sup>2</sup> (wlew 12-godzinny) w dniach 2., 9. i 16.

Zastosowanie paklitakselu z karboplatyną jako leczenia pierwszego rzutu w nowotworach germinalnych i gonadalnych u kobiet w ciąży wynika z najkorzystniejszego profilu bezpieczeństwa dla płodu przy udowodnionej skuteczności tej pary leków. W schematach zawierających bleomycynę zastąpienie etopozydu alkaloidem *vinca* wiąże się z uniknięciem ryzyka wystąpienia nowotworów wtórnych wywołanych przez etopozyd.

Najczęstsze powikłania u płodu związane ze stosowaniem wybranych chemioterapeutyków przedstawiono w tabeli 1.

### Planowanie porodu

Poród należy zaplanować pomiędzy 35. a 37. tygodniem ciąży, co najmniej 3 tygodnie po ostatnim cyklu chemioterapii, co pozwala uniknąć mielosupresji u matki i płodu [62]. Możliwy jest poród drogami natury, szczególnie jeśli interwencja chirurgiczna po urodzeniu dziecka nie jest wymagana lub może być bezpiecznie odroczone na okres 6–8 tygodni. Przy wyborze cięcia cesarskiego należy zaplanować jednoczasowy restaging, jeśli w danym przypadku jest wskazany.

Diagnostyka i leczenie guzów jajnika w ciąży wymaga odpowiedniego zaplecza, zarówno jeśli chodzi o wyposażenie technologiczne, jak i przygotowanie odpowiedniego zespołu interdyscyplinarnego złożonego, szczególnie przy

**Tabela 1.** Toksyczny wpływ najczęściej stosowanych chemioterapeutyków na płód podczas leczenia ciężarnych chorych na nowotwory jajnika [60, 61]

| Lek          | Opisane uszkodzenia płodu   | Uwagi                               |
|--------------|---|-------------------------------------|
| Cisplatyna   | Opóźnienie rozwoju, niedosłuch, neutropenia, utrata włosów, wentrikulomegalia |                                     |
| Karboplatyna | Brak  |                                     |
| Paklitaksel  | Zwężenie oddźwiernika, mielosupresja u dzieci                                 | Pojedyncze opisy                    |
| Etopozyd     | Pancytopenia, białaczki wtórne, niedosłuch                                    | Szczególna obawa o nowotwory wtórne |
| Bleomycyna   | Syndaktylia   |                                     |
| Winblastyna  | Syndaktylia, plagiocefalia  | Bezpieczniejsza od etopozydu        |

rozpoznaniu nowotworu złośliwego, z położnika, ginekologa-onkologa, patologa, neonatologa oraz psychologa. Ultrasonografia i MRI są metodami z wyboru w diagnostyce guzów jajnika u kobiet w ciąży. Optymalnym czasem do podjęcia leczenia operacyjnego jest II trymestr ciąży. Zarówno laparotomia, jak i laparoscopia są technikami operacyjnymi bezpiecznymi w tym okresie ciąży. Cięża nie

wpływa na przebieg raka jajnika, pod warunkiem podjęcia właściwego leczenia, zaś leczenie nowotworu jajnika nie ma istotnego niekorzystnego wpływu na rokowanie u noworodka, chociaż ciężę taką należy traktować jako wysokiego ryzyka. Leczenie uzupełniające nowotworów złośliwych jajnika opiera się w większości na schematach stosowanych u nieciążarnych.

### Piśmiennictwo

- Fader AN, Alward EK, Niederhauser A, et al. Cervical dysplasia in pregnancy: a multi-institutional evaluation. *Am J Obstet Gynecol.* 2010; 203(2): 113.e1–113.e6, doi: [10.1016/j.ajog.2010.04.016](https://doi.org/10.1016/j.ajog.2010.04.016), indexed in Pubmed: [20522409](https://pubmed.ncbi.nlm.nih.gov/20522409/).
- Hannigan E. Cervical Cancer in Pregnancy. *Clinical Obstetrics and Gynecology.* 1990; 33(4): 837–845, doi: [10.1097/00003081-199012000-00019](https://doi.org/10.1097/00003081-199012000-00019).
- Dudan R, Yon J, Ford J, et al. Carcinoma of the cervix and pregnancy. *Gynecologic Oncology.* 1973; 1(4): 283–289, doi: [10.1016/0090-8258\(73\)90020-6](https://doi.org/10.1016/0090-8258(73)90020-6).
- YOST N, SANTOSO J, MCINTIRE D, et al. Postpartum Regression Rates of Antepartum Cervical Intraepithelial Neoplasia II and III Lesions. *Obstet Gynecol.* 1999; 93(3): 359–362, doi: [10.1097/00006250-199903000-00009](https://doi.org/10.1097/00006250-199903000-00009).
- ACOG Practice Bulletin No. 99: Management of Abnormal Cervical Cytology and Histology. *Obstet Gynecol.* 2008; 112(6): 1419–1444, doi: [10.1097/aog.0b013e318192497c](https://doi.org/10.1097/aog.0b013e318192497c).
- Rozporządzenie Ministra Zdrowia z dnia 20 września 2012r. W sprawie standardów postępowania medycznego przy udzielaniu świadczeń zdrowotnych z zakresu opieki okołoporodowej sprawowanej nad kobietą w okresie fizjologicznej ciąży, fizjologicznego porodu, położu oraz opieki nad noworodkiem Dz N poz 1100.
- Orr JW, Barrett JM, Orr PF, et al. The efficacy and safety of the cytobrush during pregnancy. *Gynecol Oncol.* 1992; 44(3): 260–262, doi: [10.1016/0090-8258\(92\)90053-l](https://doi.org/10.1016/0090-8258(92)90053-l), indexed in Pubmed: [1541438](https://pubmed.ncbi.nlm.nih.gov/1541438/).
- Stillson T, Knight AL, Elswick RK. The effectiveness and safety of two cervical cytologic techniques during pregnancy. *J Fam Pract.* 1997; 45(2): 159–163, indexed in Pubmed: [9267375](https://pubmed.ncbi.nlm.nih.gov/9267375/).
- Wright TC Jr, Massad S, Dunton CJ i wsp. 2006 Consensus guidelines for the management of women with abnormal cervical cancer screening test. *Am. J. Obstet Gynecol* 2007, 197, 346-55.
- Dunn TS, Bajaj JE, Stamm CA, et al. Management of the minimally abnormal papanicolaou smear in pregnancy. *J Low Genit Tract Dis.* 2001; 5(3): 133–137, indexed in Pubmed: [17050957](https://pubmed.ncbi.nlm.nih.gov/17050957/).
- Kohan S, Beckman EM, Bigelow B, et al. The role of colposcopy in the management of cervical intraepithelial neoplasia during pregnancy and postpartum. *J Reprod Med.* 1980; 25(5): 279–284, indexed in Pubmed: [7452638](https://pubmed.ncbi.nlm.nih.gov/7452638/).
- Nasierowska-Guttmejer A, Kędzia W, Wojtylak S, et al. Polish recommendations regarding diagnostics and treatment of cervical squamous intraepithelial lesions according to the CAP/ASCCP guidelines. *Gin Pol.* 2016; 87(9): 670–676, doi: [10.5603/GP.2016.0066](https://doi.org/10.5603/GP.2016.0066).
- Fader AN, Alward EK, Niederhauser A, et al. Cervical dysplasia in pregnancy: a multi-institutional evaluation. *Am J Obstet Gynecol.* 2010; 203(2): 113.e1–113.e6, doi: [10.1016/j.ajog.2010.04.016](https://doi.org/10.1016/j.ajog.2010.04.016), indexed in Pubmed: [20522409](https://pubmed.ncbi.nlm.nih.gov/20522409/).
- Van Calsteren K, Vergote I, Amant F. Cervical neoplasia during pregnancy: diagnosis, management and prognosis. *Best Pract Res Clin Obstet Gynaecol.* 2005; 19(4): 611–630, doi: [10.1016/j.bpobgyn.2005.03.002](https://doi.org/10.1016/j.bpobgyn.2005.03.002), indexed in Pubmed: [15886059](https://pubmed.ncbi.nlm.nih.gov/15886059/).
- Economos K, Perez Veridiano N, Delke I, et al. Abnormal cervical cytology in pregnancy: a 17-year experience. *Obstet Gynecol.* 1993; 81(6): 915–918, indexed in Pubmed: [8497355](https://pubmed.ncbi.nlm.nih.gov/8497355/).
- Muller CY, Smith HO. Cervical neoplasia complicating pregnancy. *Obstet Gynecol Clin North Am.* 2005; 32(4): 533–546, doi: [10.1016/j.ogc.2005.08.007](https://doi.org/10.1016/j.ogc.2005.08.007), indexed in Pubmed: [16310670](https://pubmed.ncbi.nlm.nih.gov/16310670/).
- Mukhopadhyay A, Shinde A, Naik R. Ovarian cysts and cancer in pregnancy. *Best Pract Res Clin Obstet Gynaecol.* 2016; 33: 58–72, doi: [10.1016/j.bpobgyn.2015.10.015](https://doi.org/10.1016/j.bpobgyn.2015.10.015), indexed in Pubmed: [26707193](https://pubmed.ncbi.nlm.nih.gov/26707193/).
- Sherard GB, Hodson CA, Williams HJ, et al. Adnexal masses and pregnancy: a 12-year experience. *Am J Obstet Gynecol.* 2003; 189(2): 358–62; discussion 362, indexed in Pubmed: [14520194](https://pubmed.ncbi.nlm.nih.gov/14520194/).

19. Balci O, Gezginc K, Karatayli R, et al. Management and outcomes of adnexal masses during pregnancy: a 6-year experience. *J Obstet Gynaecol Res.* 2008; 34(4): 524–528, indexed in Pubmed: [18946936](#).
20. Giuntoli RL, Vang RS, Bristow RE. Evaluation and management of adnexal masses during pregnancy. *Clin Obstet Gynecol.* 2006; 49(3): 492–505, indexed in Pubmed: [16885656](#).
21. Oehler MK, Wain GV, Brand A. Gynaecological malignancies in pregnancy: a review. *Aust N Z J Obstet Gynaecol.* 2003; 43(6): 414–420, indexed in Pubmed: [14712943](#).
22. Cavaco-Gomes J, Jorge Moreira C, Rocha A, et al. Investigation and Management of Adnexal Masses in Pregnancy. *Scientifica (Cairo).* 2016; 2016: 3012802, doi: [10.1155/2016/3012802](#), indexed in Pubmed: [27119043](#).
23. Zhao XY, Huang HF, Lian LJ, et al. Ovarian cancer in pregnancy: a clinicopathologic analysis of 22 cases and review of the literature. *Int J Gynecol Cancer.* 2006; 16(1): 8–15, doi: [10.1111/j.1525-1438.2006.00422.x](#), indexed in Pubmed: [16445603](#).
24. Blake EA, Kodama M, Yunokawa M, et al. Feto-maternal outcomes of pregnancy complicated by epithelial ovarian cancer: a systematic review of literature. *Eur J Obstet Gynecol Reprod Biol.* 2015; 186: 97–105, doi: [10.1016/j.ejogrb.2015.01.010](#), indexed in Pubmed: [25668134](#).
25. Blake EA, Carter CM, Kashani BN, et al. Feto-maternal outcomes of pregnancy complicated by ovarian sex-cord stromal tumor: a systematic review of literature. *Eur J Obstet Gynecol Reprod Biol.* 2014; 175: 1–7, doi: [10.1016/j.ejogrb.2013.12.025](#), indexed in Pubmed: [24439718](#).
26. Kodama M, Grubbs BH, Blake EA, et al. Feto-maternal outcomes of pregnancy complicated by ovarian malignant germ cell tumor: a systematic review of literature. *Eur J Obstet Gynecol Reprod Biol.* 2014; 181: 145–156, doi: [10.1016/j.ejogrb.2014.07.047](#), indexed in Pubmed: [25150953](#).
27. Morice P, Uzan C, Gouy S, et al. Gynaecological cancers in pregnancy. *Lancet.* 2012; 379(9815): 558–569, doi: [10.1016/S0140-6736\(11\)60829-5](#), indexed in Pubmed: [22325661](#).
28. Marret H, Lhomme C, Lecuru F, et al. Guidelines for the management of ovarian cancer during pregnancy. *Eur J Obstet Gynecol Reprod Biol.* 2010; 149(1): 18–21, doi: [10.1016/j.ejogrb.2009.12.001](#), indexed in Pubmed: [20042265](#).
29. Sayar H, Lhomme C, Verschraegen CF. Malignant adnexal masses in pregnancy. *Obstet Gynecol Clin North Am.* 2005; 32(4): 569–593, doi: [10.1016/j.ogc.2005.08.003](#), indexed in Pubmed: [16310673](#).
30. Telischak NA, Yeh BM, Joe BN, et al. MRI of adnexal masses in pregnancy. *AJR Am J Roentgenol.* 2008; 191(2): 364–370, doi: [10.2214/AJR.07.3509](#), indexed in Pubmed: [18647903](#).
31. Birchard KR, Brown MA, Hyslop WB, et al. MRI of acute abdominal and pelvic pain in pregnant patients. *AJR Am J Roentgenol.* 2005; 184(2): 452–458, doi: [10.2214/ajr.184.2.01840452](#), indexed in Pubmed: [15671363](#).
32. Kal HB, Struikmans H. Radiotherapy during pregnancy: fact and fiction. *Lancet Oncol.* 2005; 6(5): 328–333, doi: [10.1016/S1470-2045\(05\)70169-8](#), indexed in Pubmed: [15863381](#).
33. Doll R, Wakeford R. Risk of childhood cancer from fetal irradiation. *Br J Radiol.* 1997; 70: 130–139, doi: [10.1259/bjr.70.830.9135438](#), indexed in Pubmed: [9135438](#).
34. Morice P, Uzan C, Gouy S, et al. Gynaecological cancers in pregnancy. *Lancet.* 2012; 379(9815): 558–569, doi: [10.1016/S0140-6736\(11\)60829-5](#), indexed in Pubmed: [22325661](#).
35. Aslam N, Ong C, Woelfer B, et al. Serum CA125 at 11–14 weeks of gestation in women with morphologically normal ovaries. *BJOG.* 2000; 107(5): 689–690, indexed in Pubmed: [10826587](#).
36. Sarandakou A, Protonotariou E, Rizos D. Tumor markers in biological fluids associated with pregnancy. *Crit Rev Clin Lab Sci.* 2007; 44(2): 151–178, doi: [10.1080/10408360601003143](#), indexed in Pubmed: [17364691](#).
37. Muyldermans M, Cornillie FJ, Koninckx PR. *Hum Reprod Update.* 1995; 1(2): 173–87.
38. Han SN, Lotgerink A, Gziri MM, et al. Physiologic variations of serum tumor markers in gynecological malignancies during pregnancy: a systematic review. *BMC Med.* 2012; 10: 86, doi: [10.1186/1741-7015-10-86](#), indexed in Pubmed: [22873292](#).
39. Drapkin R, von Horsten HH, Lin Y, et al. Human epididymis protein 4 (HE4) is a secreted glycoprotein that is overexpressed by serous and endometrioid ovarian carcinomas. *Cancer Res.* 2005; 65(6): 2162–2169, doi: [10.1158/0008-5472.CAN-04-3924](#), indexed in Pubmed: [15781627](#).
40. Moore RG, Miller MC, Eklund EE, et al. Serum levels of the ovarian cancer biomarker HE4 are decreased in pregnancy and increase with age. *Am J Obstet Gynecol.* 2012; 206(4): 349.e1–349.e7, doi: [10.1016/j.ajog.2011.12.028](#), indexed in Pubmed: [22301440](#).
41. Al Musalhi K, Al Kindi M, Al Aisary F, et al. Evaluation of HE4, CA-125, Risk of Ovarian Malignancy Algorithm (ROMA) and Risk of Malignancy Index (RMI) in the Preoperative Assessment of Patients with Adnexal Mass. *Oman Med J.* 2016; 31(5): 336–344, doi: [10.5001/omj.2016.68](#), indexed in Pubmed: [27602187](#).
42. Moore RG, Brown AK, Miller MC, et al. The use of multiple novel tumor biomarkers for the detection of ovarian carcinoma in patients with a pelvic mass. *Gynecol Oncol.* 2008; 108(2): 402–408, doi: [10.1016/j.ygyno.2007.10.017](#), indexed in Pubmed: [18061248](#).
43. Aggarwal P, Kehoe S. Ovarian tumours in pregnancy: a literature review. *Eur J Obstet Gynecol Reprod Biol.* 2011; 155(2): 119–124, doi: [10.1016/j.ejogrb.2010.11.023](#), indexed in Pubmed: [21194826](#).
44. Glanc P, Salem S, Farine D. Adnexal masses in the pregnant patient: a diagnostic and management challenge. *Ultrasound Q.* 2008; 24(4): 225–240, doi: [10.1097/RUQ.0b013e31819032f](#), indexed in Pubmed: [19060689](#).
45. Fruscio R, de Haan J, Van Calsteren K, et al. Ovarian cancer in pregnancy. *Best Pract Res Clin Obstet Gynaecol.* 2016 [Epub ahead of print], doi: [10.1016/j.bpobgyn.2016.09.013](#), indexed in Pubmed: [28029502](#).
46. Amant F, Halaska MJ, Fumagalli M, et al. ESGO task force 'Cancer in Pregnancy'. *Gynecologic cancers in pregnancy: guidelines of a second international consensus meeting.* *Int J Gynecol Cancer.* 2014; 24(3): 394–403, doi: [10.1097/IGC.0000000000000062](#), indexed in Pubmed: [24445819](#).

47. Marret H, Lhommé C, Lecuru F, et al. Guidelines for the management of ovarian cancer during pregnancy. *Eur J Obstet Gynecol Reprod Biol.* 2010; 149(1): 18–21, doi: [10.1016/j.ejogrb.2009.12.001](https://doi.org/10.1016/j.ejogrb.2009.12.001), indexed in Pubmed: [20042265](https://pubmed.ncbi.nlm.nih.gov/20042265/).
48. Prat J. FIGO Committee on Gynecologic Oncology. Staging classification for cancer of the ovary, fallopian tube, and peritoneum. *Int J Gynaecol Obstet Off Organ Int Fed Gynaecol Obstet.* 2014; 124(1): 1–5, doi: [10.1016/j.ijgo.2013.10.001](https://doi.org/10.1016/j.ijgo.2013.10.001), indexed in Pubmed: [24219974](https://pubmed.ncbi.nlm.nih.gov/24219974/).
49. Rubach M, Mądry R, Wełnicka-Jaśkiewicz M. Nowotwory w ciąży. In: Krzakowski M, Warzocha K. ed. Zalecenia postępowania diagnostyczno-terapeutycznego w nowotworach złośliwych. Via Medica, Gdańsk 2013.
50. Amant F, Halaska MJ, Fumagalli M, et al. ESGO task force 'Cancer in Pregnancy'. Gynecologic cancers in pregnancy: guidelines of an international consensus meeting. *Int J Gynecol Cancer.* 2009; 19 Suppl 1(3): S1–12, doi: [10.1111/IGC.0b013e3181a1d0ec](https://doi.org/10.1111/IGC.0b013e3181a1d0ec), indexed in Pubmed: [19509538](https://pubmed.ncbi.nlm.nih.gov/19509538/).
51. NCCN Guidelines Version 1.2016 Updates Ovarian Cancer.
52. Grimm D, Woelber L, Trillsch F, et al. Clinical management of epithelial ovarian cancer during pregnancy. *Eur J Cancer.* 2014; 50(5): 963–971, doi: [10.1016/j.ejca.2013.12.020](https://doi.org/10.1016/j.ejca.2013.12.020), indexed in Pubmed: [24462638](https://pubmed.ncbi.nlm.nih.gov/24462638/).
53. ACOG Committee on Obstetric Practice. ACOG Committee Opinion No. 474: nonobstetric surgery during pregnancy. *Obstet Gynecol.* 2011; 117(2 Pt 1): 420–421, doi: [10.1097/AOG.0b013e31820eede9](https://doi.org/10.1097/AOG.0b013e31820eede9), indexed in Pubmed: [21252774](https://pubmed.ncbi.nlm.nih.gov/21252774/).
54. Reginald PW, Beard RW, Chapple J, et al. Outcome of pregnancies progressing beyond 28 weeks gestation in women with a history of recurrent miscarriage. *Br J Obstet Gynaecol.* 1987; 94(7): 643–648, indexed in Pubmed: [3620412](https://pubmed.ncbi.nlm.nih.gov/3620412/).
55. Bates SM, Greer IA, Pabinger I, et al. American College of Chest Physicians. Venous thromboembolism, thrombophilia, antithrombotic therapy, and pregnancy: American College of Chest Physicians Evidence-Based Clinical Practice Guidelines (8th Edition). *Chest.* 2008; 133(6 Suppl): 844S–886S, doi: [10.1378/chest.08-0761](https://doi.org/10.1378/chest.08-0761), indexed in Pubmed: [18574280](https://pubmed.ncbi.nlm.nih.gov/18574280/).
56. Ebert U, Löffler H, Kirch W. Cytotoxic therapy and pregnancy. *Pharmacol Ther.* 1997; 74(2): 207–220, indexed in Pubmed: [9336023](https://pubmed.ncbi.nlm.nih.gov/9336023/).
57. Smith ER, Borowsky ME, Jain VD. Intraperitoneal chemotherapy in a pregnant woman with ovarian cancer. *Obstet Gynecol.* 2013; 122(2 Pt 2): 481–483, doi: [10.1097/AOG.0b013e31828a845a](https://doi.org/10.1097/AOG.0b013e31828a845a), indexed in Pubmed: [23884267](https://pubmed.ncbi.nlm.nih.gov/23884267/).
58. Chudecka-Głaz A. Nowotwory germinalne jajnika. In: Markowska J, Mądry J. ed. Zarys ginekologii onkologicznej. Termedia, Poznań 2012.
59. Williams S, Blessing JA, Liao SY, et al. Adjuvant therapy of ovarian germ cell tumors with cisplatin, etoposide, and bleomycin: a trial of the Gynecologic Oncology Group. *J Clin Oncol.* 1994; 12(4): 701–706, doi: [10.1200/jco.1994.12.4.701](https://doi.org/10.1200/jco.1994.12.4.701), indexed in Pubmed: [7512129](https://pubmed.ncbi.nlm.nih.gov/7512129/).
60. Skrzypczyk-Ostaszewicz A, Rubach M. Gynaecological cancers co-existing with pregnancy - a literature review. *Contemp Oncol (Pozn).* 2016; 20(3): 193–198, doi: [10.5114/wo.2016.61559](https://doi.org/10.5114/wo.2016.61559), indexed in Pubmed: [27647981](https://pubmed.ncbi.nlm.nih.gov/27647981/).
61. Ngu SF, Ngan HYS. Chemotherapy in pregnancy. *Best Pract Res Clin Obstet Gynaecol.* 2016; 33: 86–101, doi: [10.1016/j.bpobgyn.2015.10.007](https://doi.org/10.1016/j.bpobgyn.2015.10.007), indexed in Pubmed: [26553395](https://pubmed.ncbi.nlm.nih.gov/26553395/).
62. Van Calsteren K, Verbesselt R, Ottevanger N, et al. Pharmacokinetics of chemotherapeutic agents in pregnancy: a preclinical and clinical study. *Acta Obstet Gynecol Scand.* 2010; 89(10): 1338–1345, doi: [10.3109/00016349.2010.512070](https://doi.org/10.3109/00016349.2010.512070), indexed in Pubmed: [20846067](https://pubmed.ncbi.nlm.nih.gov/20846067/).

